Aus der Orthopädischen Anstalt der Universität Heidelberg
Direktor: Professor Dr. Ritter von Baeyer

Ueber angeborene Pseudarthrosen

Inaugural-Dissertation
zur Erlangung der Doktorwürde
der hohen medizinischen Fakultät
der Ruprecht-Karls-Universität
zu Heidelberg

vorgelegt von

Hans Waldeck
aus Groß-Karben (Hessen)

Heidelberg
Buch- und Kunstdruckerei Paul Braus
1929

Gedruckt mit Genehmigung der medizinischen Fakultät
der Universität Heidelberg

Referent:
Prof. Dr. Ritter von Baeyer

Dekan:
Prof. Dr. Sachs

1929

Meinem lieben Vater gewidmet

Unter den Pseudarthrosen nehmen die Kongenitalen eine gewisse Sonderstellung ein. Einmal, weil ihre Aetiologie immer heiß umstritten wurde, dann, weil der therapeutische Erfolg bisher sehr wenig zufriedenstellend war. Als ätiologisches Moment nahm man allgemein in früheren Jahrzehnten eine intrautrine Fraktur an. Heute ist man von dieser Auffassung ziemlich stark abgewichen, obwohl man den Wortbegriff „intrautrine Fraktur" noch kennt und auch beibehalten hat. Die heutige Auffassung geht dahin, daß die Ursachen dieses Leidens stets in einer lokalen kongenitalen Veränderung des Knochens liegt. Man sucht eine fehlerhafte Keimanlage resp. Gefäßanlage, oder besser, einen abnormen Druck der amniotischen Hülle dafür verantwortlich zu machen (Frölich). Max Sperling denkt ebenfalls an einen Einfluß des Amnions in Gestalt amniotischer Verwachsungen. Eine ausgesprochene Klarheit über die Aetiologie der kongenitalen Pseudarthrose herrscht jedenfalls auch heute noch nicht. Die Pseudarthrosen sind in der weitaus größten Zahl am Unterschenkel lokalisiert, doch gibt es auch Fälle, die ihre Lokalisation am Oberschenkel haben. Am Oberschenkel sitzen derartige Pseudarthrosen immer am proximalen Drittel, dicht hinter der Trochanterengegend. Am Unterschenkel sitzt die kongenitale Pseudarthrose stets im unteren Drittel. Kommt ein Kind mit einer schon bestehenden Pseudarthrose zur Welt, so spricht man von einer sogenannten „intrauterinen Fraktur", obwohl dieser Begriff, wie bereits oben erwähnt, nicht das Richtige zum Ausdruck bringt. Wird eine kongenitale Pseudarthrose erst einige Zeit nach der Geburt manifest, so war die fehlerhafte Anlage bei der Geburt in Gestalt einer Verbiegung wohl vorhanden, durch ein geringfügiges Trauma während der ersten Lebensmonate wurde sie jedoch erst ausgelöst. Die Fähigkeit der Knochenneubil-

dung ist an der Pseudarthrosenstelle stets beeinträchtigt oder aufgehoben. Die Tibia zeigt stets eine Knickung oder Biegung im unteren Drittel des Unterschenkels. Durch Belastung während der Kindheit kann diese Knickung äußerst stark werden, sogar solche Stärke erreichen, daß die Vorderfläche des unteren Tibiadrittels dem Fußrücken direkt aufliegt. Die Verbiegung kann auch ausnahmsweise nach hinten gerichtet sein (ein Fall bei Frölich). Klinisch bereitet die Diagnose einer Pseudarthrose keine Schwierigkeit. Das Bild ist so typisch, daß ein Verkennen der Situation ausgeschlossen ist. Bestehen bei der Geburt winkelige Verbiegungen der Tibia nach vorne, so findet sich meistens an der Spitze des Winkels eine Hautnarbe. Röntgenologisch sieht man bisweilen einen helleren Streifen im Knochen. Bei der schon ausgeprägten Pseudarthrose hat man röntgenologisch das deutliche Bild der Kontinuitätstrennung. Hand in Hand mit diesem Leiden geht eine starke Artrophie der ganzen befallenen Extremität, die leicht erklärlich ist. Die der Extremität auferzwungene Inaktivität muß dies Bild einer ausgeprägten Atrophie ergeben. Weit wichtiger als das ätiologische Moment ist die Methode, die man zur Ausheilung dieses Leidens anwenden soll. Eine kongenitale Pseudarthrose verlangt ausschließlich chirurgisches Eingreifen. Bei der Wahl der Operationsmethode ist entscheidend, welche am sichersten zur Heilung führt. Mißerfolg der Operation verlängert die Zeit der Gebrauchsunfähigkeit und begünstigt die Entstehung von Gelenkversteifungen. Es handelt sich daher bei der Operation darum, ein neues osteogenetisches Bett zu schaffen, das Kallus zu bilden vermag. Die Mißerfolge der operativen Behandlung sind nach Reichel in der Schwierigkeit des Asepsis und außerdem in der unzureichenden Ernährung des operierten Knochens zu suchen. Im Falle eines operativen Eingriffes sind nach Brun zwei Hauptforderungen streng zu beachten: 1. Schaffung eines osteogenetisch-gesunden Lagers, 2. Möglichkeit frühester funktioneller Belastung. Lexer prägte einmal den Satz: „Jede Pseudarthrose ist heilbar." Doch trotz aller Vorsichtsmaßregeln bei der Operation, trotz bestgemeinter Operationsmethodik sind in der

Literatur wenig Fälle bekannt, die mit einem wirklichen Heilerfolg behandelt wurden. Man versuchte jedmögliche Art der Operation. Ueberall sind weit mehr Mißerfolge zu verzeichnen gewesen, als Heilerfolge. Man versuchte Periosttransplantationen, Transplantationen freier Knochen-Periostlappen, Transplantationen gestielter Haut-Periost-Knochenlappen von der gesunden Tibia auf die Pseudarthrosenstelle, Knochenbolzungen, in frühester Zeit glaubte man sogar mit direkter Knochenvereinigung Erfolge erzielen zu können. Alle Operationsversuche scheiterten aber mehr oder minder. Codivilla, Reichel, Lexer, Frölich versuchten oft durch zweckmäßigste Operationen Dauererfolge zu erzielen. Codivilla weiß über Heilerfolge zu berichten, ebenso Reichel. Doch sind es auch hier nur einzelne Fälle, deren chirurgische Behandlung wirklich erfolgreich durchgeführt wurde. Codivilla brachte durch Transplantation von Periostläppchen, die der gesunden Tibia entnommen wurden, eine kongenitale Pseudarthrose zur Ausheilung. Die Läppchen wurden nach Freilegen der Pseudarthrosenstelle angeheftet. Codivilla, der sich mit besonderer Vorliebe auf Pseudarthrosen festlegte, versuchte viele Operationsverfahren, öfters mit gutem Erfolg. Die Transplantation eines freien Knochen-Periostlappens auf die Pseudarthrosenstelle führte er des öfteren erfolgreich durch. Reichel's Spezialverfahren war die Verwendung eines gestielten Haut-Periost-Knochenlappens. Der Erfolg dieser Operationsmethode war bei wenigen Fällen sehr gut. Drei Fälle, die er zur Behandlung hatte, operierte er auf diese Art mit durchschlagendem Erfolg. Eine einfache Anfrischung der Fragmente mit nachfolgender Naht führt nie zum Ziel, da die Kallusbildung ausbleibt und nur eine fibröse Verwachsung als Folgezustand eintritt. Nach und nach stellt sich dann die Verkrümmung wieder her. Bei der durchzuführenden Operation sind drei Hauptaufgaben streng zu berücksichtigen: 1. Aseptik der Wunde, Schaffung eines geeigneten osteogenetischen Bettes durch Excision alles narbigen, schwieligen Bindegewebes zwischen den Bruchstücken, exakte Einfügung und Verbindung der Knochenfragmente. 2. Feste Ver-

einigung beider Bruchenden. 3. Erhaltung der einmal gewonnenen Stellung. Schlägt jegliche chirurgische Therapie fehl, wird man gezwungen sein, sich mit orthopädischen Stützapparaten zu behelfen. Hat man eine kongenitale Pseudarthrose chirurgisch angegriffen, und ist die Operation befriedigend verlaufen, in Exaktheit strenger Asepsis und tadelloser Ausführung, so ist der Patient post operationem wochenlang eingehender Kontrolle zu unterziehen. Vorerst möglichste Ruhigstellung der betroffenen Extremität durch Anlegen eines Beckengipses. Letzterer erfüllt die Voraussetzungen vollkommen und besitzt bei kunstgerechtem Anlegen praktisch allergrößten Wert. Daneben ist öftere Röntgenkontrolle unbedingte Notwendigkeit, um die gute Stellung der Fragmente stets verfolgen zu können, sowie jede etwaige Abweichung vom normalen Heilungsverlauf. Nach etwa 4—5 Wochen soll versucht werden, das Bein zu belasten. Der Gips wird dabei etwas verstärkt. Nach 7—8 Wochen Wechsel des Gipsverbandes. Hat sich eine Recurvationsstellung eingefunden, gleicht man sie beim Wechsel des Gipsverbandes aus. Nach Anfertigung einer Holzsohle und eines Gehgipses übt sich dann der Patient im Laufen. Ein Mißerfolg der Operation läßt sich schon bald nach der Operation röntgenologisch nachweisen. Die Kallusbildung wird nur zögernd vorwärtsschreiten oder ganz ausbleiben. Eine Beinverkürzung von 5—12 cm stellt sich im Laufe jeder Operation fast immer ein. An der orthopädischen Universitätsklinik zu Heidelberg (Prof. Ritter v. Baeyer) kamen in den letzten 5 Jahren 2 Fälle von kongenitaler Pseudarthrose zur chirurgischen Behandlung. Ein Fall wurde mit negativem Erfolg behandelt, der 2. Fall mit ausgezeichnetem Heilerfolg. Ersterer wurde durch Transplantation eines Tibiaspanes mit Periost aus der gesunden Tibia operativ angegangen, letztere durch Knochenbolzung erfolgreich behandelt.

1. Fall: Mehrhof Luise, 15. 12. 10 Berghausen. Knochentransplantation mit Tibiaspan:

Anamnese: Schon als Kind, als es zur Welt kam „Geschwell" am „Fuß" 1912 soll ohne Operation in Speyer un-

blutig der „Fuß" (Unterschenkel) gebrochen worden sein. Gipsverbände. Die Knochen wurden nicht fest. Danach Operation in Speyer (1912) Elfenbeinbolzen im rechten Knochen. Keine Heilung. 1913 Elfenbeinplättchen eingelegt. Später auch Bluteinspritzung. Keine Heilung. Im Kriege Schienen getragen, später fester Stiefelschaft, seit 6 Jahren läuft sie ohne alle Schienung, da das Schienen zu teuer würde und sie laufen könnte. In der letzten Zeit aber geht es nicht mehr, weshalb sie jetzt zur Operation kommt. Gutgenährtes wohlaussehendes Mädchen. Innere Organe o. B. Rechts: Unterschenkel-Pseudarthrose. Rechter und linker Oberschenkel gleichlang. 20 cm unter dem rechten Knie sitzt eine vollkommen freischlotternde, bewegliche Pseudarthrose. Die Knochenenden fühlt man, sich verspießend und überkreuzend, unter der Haut, die etwas livide verfärbt und gescheuert ist. Fuß selbst o. B.

27. 8. Operation: Excision der alten Narbe über dem rechten Unterschenkel. Freilegung der Pseudarthrosenstellen. Mit Meisel werden die Tibiaenden unter einer Periostknochensplitterschale, die mit Weichteilen in Verbindung bleibt, herausgeschält, 5 cm oben und 3 cm unten reseciert. Untere Markhöhle erweitert, oben Längsspaltung auf 8 cm unter Beseitigung der medialen Hälfte, so daß die Markhöhle radialwärts klafft. Sehr radikale Excision alles narbigen Gewebes um die Pseudarthrosestelle. Exakte Blutstillung. Aus der linken Tibia wird ein 12 zu 3 cm großer Span mit Periost, der bis zur Markhöhle reicht, herausgenommen. Rechts wird dieses Stück unten gebolzt, oben mit 2 Silberdrahtnähten fest angebunden, so daß die alte Markhöhlenseite des Transplantates in die restliche Markhöhle der rechten Tibia kommt. Sehr feste Vereinigungen der Weichteile über dem Span. Hautnaht. Gips.

11. 9. Röntgenbild. Der transplantierte Tibiaspan liegt oben in einer Länge von 6 cm der Tibiamarkhöhle fest an. Er liegt in gerader Verlängerung der medialen Tibia corticalis und gut mit dieser Verbindung. Unten ist der Tibiaspan in einer Länge von 2½ cm in die Markhöhle des unteren Tibiaendes fest eingebolzt.

25. 10. Gehgips mit Bügel.

4. 11. Bild des rechten Beins (Profil): Von Kallusbildung noch nichts deutliches erkennbar. Span gut erhalten ohne Aufhellung.

18. 11. Der Gehgips wird vorne vor dem Schienbein gefenstert, da der Patient seit 2—3 Tagen über leichte Schmerzen klagt. Haut im unteren Tibiadrittel etwas mazeriert und geschwollen. Zunächst Salbenverbände, Bettruhe, Hochlagerung.

25. 11. Die freigelegte Stelle wird erneut eingegipst.

6. 12. Bild: Gute Stellung, beginnende Kallusbildung besonders am distalen Ende deutlich erkennbar.

4. 1. 27. Die beiden Enden des Tibiaspans sind schon fest durch Kallusbildung mit den alten Stümpfen verbunden, auch am Tibiaspan deutliche Knochenneubildung erkennbar.

19. 1. Bild: Kallusbildung weiter erkennbar. Der Tibiaspan ist dicker geworden.

28. 1. Neuer Gehgips bis zum Knie.

7. 2. Es wird ein Abguß für einen Unterschenkelstützapparat gemacht. Rechtes Bein ist 11½ cm kürzer als das linke. Neuer Gips.

7. 3. Der verpflanzte Tibiaspan ist vollständig mit den alten Tibiastümpfen verwachsen und durch Umbau um ein Viertel dicker geworden. Der Knochen federt noch ganz gering.

8. 3. Neuer Gehgips.

11. 4. Neuer Gips, die Federung hat wieder zugenommen.

12. 4. Die Beweglichkeit wird immer größer.

16. 5. Röntgenbild: Deutliche Frakturlinie im verpflanzten Tibiaspan. Neue Pseudarthrose. Neuer Gips. Bettruhe.

23. 5. Der Patient wird mit Liegegips nach Hause entlassen und soll sich in 2 Monaten wieder vorstellen.

Juli 27. Der Gips ist ganz. Entfernung. Deutliche Pseudarthrose. Röntgenbild: Der Tibiaspan wird wieder abgebaut. Neuer Gips.

Die röntgenologische Kontrolle zeigte immer gute Stellung der Fragmente. Es zeigte sich aber nach anfänglicher Kallus-

bildung und zunehmender Festigkeit nach 7—8 Monaten wieder stärkere Federung und Beweglichkeit, es war wieder eine Pseudarthrose aufgetreten, und zwar durch Spaltbildung im verpflanzten Tibiaspan in Höhe der alten Pseudarthrosenstelle. Hier haben wir also einen der so oft eintretenden Mißerfolge, wie sie die Literatur in Unzahl kennt.

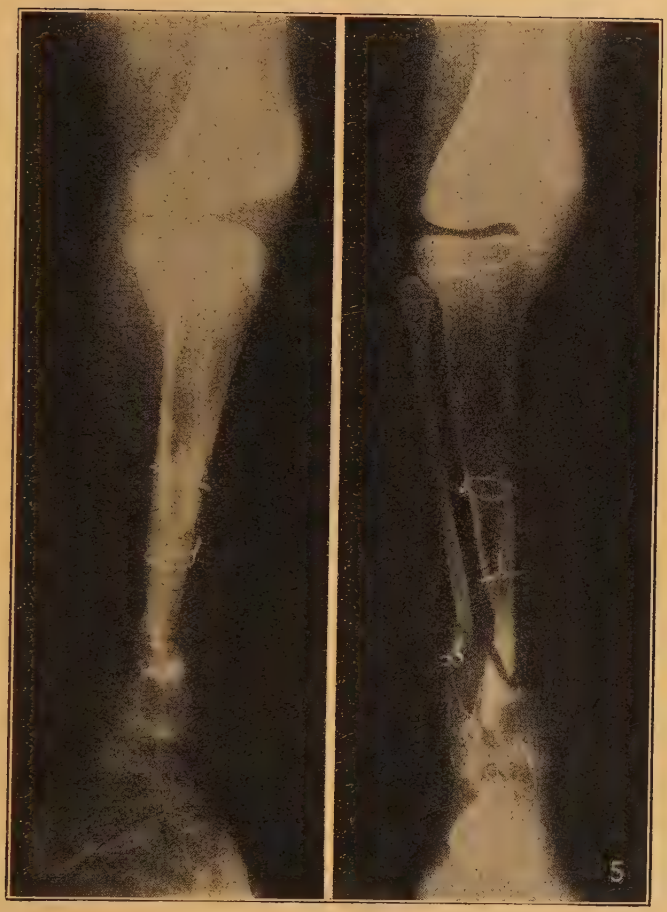
5

2. Fall: Wursthorn Franz-Josef, 6 Jahre alt.

Angeborene Pseudarthrose am linken Unterschenkel.

Bereits in Freiburg von Geh. Rat Lexer ohne Erfolg operiert. Status: Kräftiger 6jähriger Junge in gutem Ernährungszustand. Innere Organe o. B.

Am linken Unterschenkel findet sich etwa handbreit oberhalb der Malleolen eine Pseudarthrose der Unterschenkelknochen, die sich klinisch schon durch Wackelbewegungen kennzeichnet. Die Konturen des Unterschenkels sind an dieser Stelle unterbrochen, das distale Fragment ragt kuppelförmig hervor. An der Streckseite, auf der lateralen Seite des Unterschenkels finden sich zirka 10 cm lang reizlose alte Operationsnarben. Eine nennenswerte Beinverkürzung besteht nicht. Die Haut des Unterschenkels ist mit Krusten bedeckt. Es soll der Versuch gemacht werden, operativ durch Bolzung die Pseudarthrose zu beseitigen. Von einer Operation muß aber wegen des schlechten Zustandes der Haut (der Junge hat Tag und Nacht eine Zelluloidhülse getragen) zunächst abgesehen werden.

12. 6. 28. Operation: Etwa 1½ cm breit oberhalb der Malleolen wird nach einem Hautschnitt von etwa 10 cm an der Außenseite des Unterschenkels das falsche Gelenk freigelegt. Hierbei zeigt sich, daß eine knorpelige Vereinigung der beiden Fragmente besteht. Die Fragmente werden voneinander gelöst. Das obere Fragment wird am unteren Teil abgemeiselt und zugespitzt. Die Markhöhle des unteren Fragments wird ausgehöhlt, und das obere in die Höhle eingebolzt und mit Drahtnaht fixiert. Freilegung der Pseudarthrose der Fibula: Hier macht die Vereinigung der abgemeiselten Fragmente infolge Knochenbrüchigkeit Schwierigkeit. Es gelingt aber doch, die Fragmente durch Draht zu fixieren. Wundversorgung, Hautnaht, Beckengips. Wundverlauf ohne Besonderheiten.

22. 6. Wunde p.p. Nähte entfernt. Bild zeigt gute Stellung.

15. 7. Patient soll nach Anfertigung einer Holzsohle das Bein belasten.

20. 7. Röntgenkontrolle, Gips verstärkt, Holzsohlen.

22. 8. Gipsverband ab. Starke Recurvationsstellung der noch federnden Tibia. Wunde reizlos vernarbt. Bild. Neuer Gipsverband unter möglichsten Ausgleich der Recurvation.

14. 9. Laufen ordentlich.

5. 10. Gips soll ab, Patient soll Gipshülse bekommen und beginnen den Fuß zu belasten.

10. 10. Neuer Gips. Rechts immer noch starke Federung des Unterschenkels in Recurvationsstellung.

19. 10. Die Sohle muß noch 1½ cm erhöht werden.

4. 11. Der Junge wird heute mit Gehgips entlassen, Wiedervorstellung in 2 -3 Monaten. Dann erneute Röntgenaufnahme.

9. 1. 29. Wiedervorstellung: Entfernung des Gehgipses. Dieser hatte eine „Abrollsohle", um die Hebelwirkung beim Gehen zu verhindern. Klinisch sind die Knochenfragmente fest knöchern miteinander verbunden und verwachsen. Das Röntgenbild zeigt die Bildung von Kallus vor allem an den Tibiafragmenten. Abguß für eine Zelluloidgehhülse.

14. 1. 29. Zelluloidgehhülse geliefert.

Bei diesem zweiten Fall einer kongenitalen Pseudarthrose gelang es also durch Knochenbolzung eine Vereinigung der Fragmente zu erzielen. Die Operation verlief ausgezeichnet, der Heilerfolg war sehr gut. Die Stellung der Fragmente war röntgenologisch immer gut. Nach 4—5 Wochen belastete der Patient das Bein. Nach 8 Wochen zeigte sich bei Abnahme des Gipsverbandes etwas Recurvationsstellung, die unter Anlegung eines neuen Gipsverbandes ausgeglichen wurde. Nach 5 Monaten wurde der Patient in Gehgips entlassen. Bei seiner Wiedervorstellung nach 7 Monaten zeigten sich die Fragmente fest knöchern miteinander verbunden und verwachsen. Der Gehgips wurde entfernt und durch eine Zelluloidgehhülse ersetzt. Die Beinverkürzung beträgt 7 cm. Die Verkürzung wird durch eine Holzsohle ausgeglichen. Ueber dieses Verfahren der Knochenbolzung weiß die Literatur bis dahin noch keine Operationserfolge zu berichten. Es wurden wohl manche Fälle dieser Operationsmethode unterzogen, aber alle mit negativem Erfolg. Es hat sich demnach

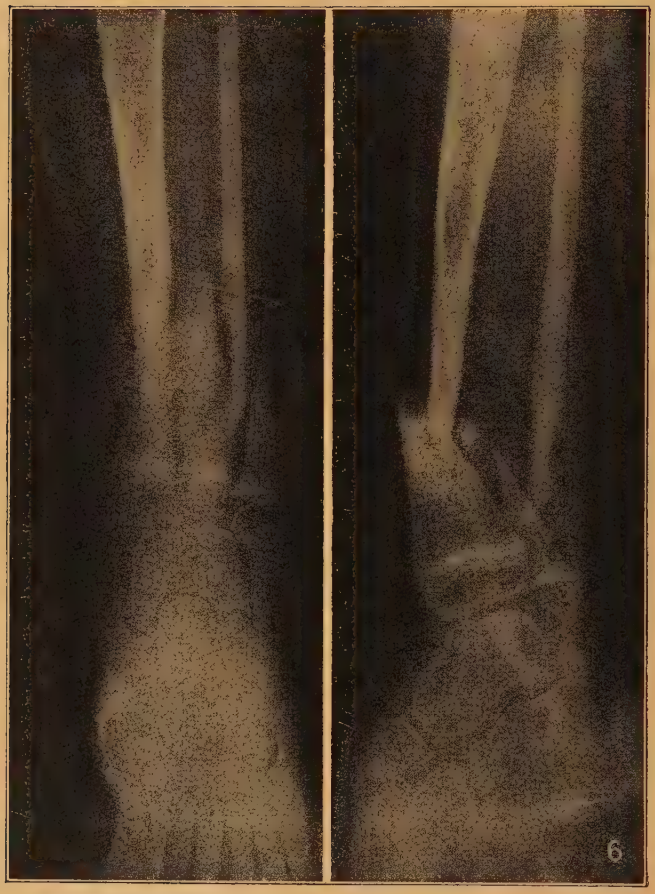
6

also gezeigt: daß es wohl möglich ist, durch dieses doch einfachere Verfahren als Transplantationen eine kongenitale Pseudarthrose zur Ausheilung zu bringen. Die Operationsverfahren der Transplantationen setzen immer einen bedeu-

tend größeren Eingriff heraus. Dabei ist die Gefahr für einen Mißerfolg bei weitem größer, bedingt durch die Größe des Eingriffs, und die Wahrscheinlichkeit des Erfolgs quoad sanationem bedeutend geringer. Auf alle Fälle hat aber diese Art der operativen Therapie offenbart, daß eine derartig durchgeführte Knochenbolzung einen sehr guten Erfolg zeitigen kann.

Unterzieht man nun rückblickend die verschiedenen Operationsverfahren einer eingehenden Kritik, welche der Methoden sich am erfolgreichsten bewährt hat, so stellt man nach den Berichten der Literatur das eine fest: jedes bis jetzt an-

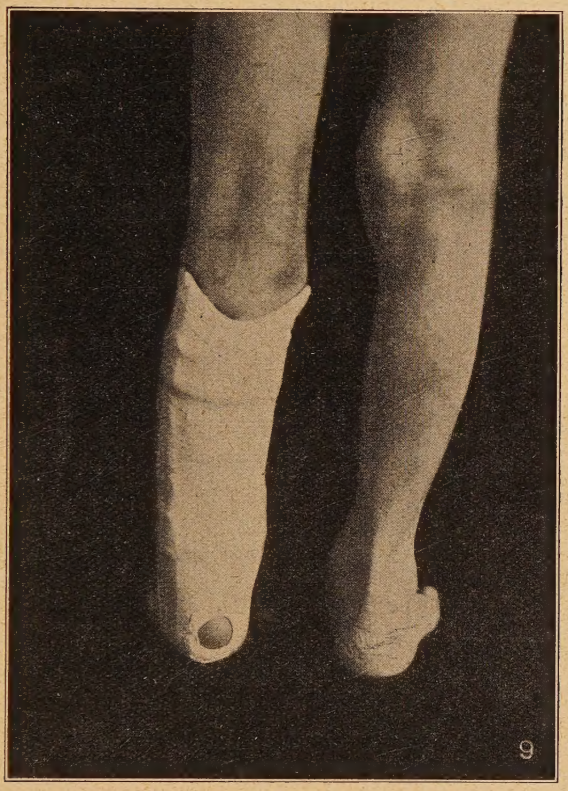

gewandte Operationsverfahren weist Mißerfolge auf, am sichersten und erfolgreichsten zeigte sich noch die Transplantation eines gestielten Haut-Periost-Knochenlappens, das Spezialverfahren Reichels. Auch Codivilla weiß über das von ihm sehr oft angewandte Verfahren der Transplantation eines freien Periost-Knochenlappens von Erfolgen zu berichten. Alle anderen Operationsmethoden endeten mit Mißerfolgen.

Es ist sehr zu begrüßen, daß es nun gelang, ohne das gesunde Bein zur operativen Behandlung der Pseudarthrose anzugehen, einen ausgezeichneten Heilerfolg erzielen zu können. Ist doch damit bewiesen, daß es sehr wohl möglich ist, durch diese Art der Tibiabolzung, wie sie in vorliegendem erfolgreich operierten Fall durchgeführt wurde, eine sehr gute Heilung zu erreichen. Dazu fiel erschwerend ins Gewicht, daß der Fall schon einmal erfolglos in Freiburg (Lexer) operiert war. Warum bei der gleichen Methode in einem Falle ein Erfolg erzielt wurde, im anderen nicht, ist noch nicht ganz klargestellt. Vielleicht spielen besondere Umstände in der Technik eine Rolle oder in der Nachbehandlung. Es ist zu hoffen, daß es mit der Zeit gelingen wird, die Verfahren so zu vervollkommnen, daß mit sicheren Heilerfolgen zu rechnen ist.

Literatur.

Bier — Braun — Kümmel.
Handbuch der praktischen Chirurgie.
Verhandlungen der Orthopäd. Gesellschaft XVIII 1923 (Müller, Marburg).
Zentralblatt für Chirurgie 1907 S. 559.
" " " 1910 S. 431.
" " " 1910 S. 537.
" " " 1914 S. 1227.
" " " 1911 S. 997.
" " " 1912 S. 885.
" " " 1917 S. 772.
" " " 1918 S. 176.
" " " 1923 S. 1453.
" " " 1926 S. 1043.
Bruns's Beiträge zur klinischen Chirurgie 1914 Band XC H. 3 S. 649.
Handbuch der Orthopäd. Chirurgie.
Verhandlungen der deutschen Gesellschaft für orthopäd. Chirurgie 1910 S. 270.
Archiv für Orthopädie 1904 S. 243.
Haglund: Prinzipen der Orthopädie 1923.

Lebenslauf.

Am 18. Dezember 1904 als Sohn des praktischen Arztes Dr. med. Eduard Waldeck in Rockenhausen geboren besuchte ich 3 Jahre die Volksschule zu Groß-Karben, darauf 9 Jahre das Gymnasium zu Friedberg. Das Abitur bestand ich Ostern 1923. Ich studierte mit Ausnahme des 6. Semesters ausschließlich in Heidelberg, wo ich im Sommer 1925 das ärztliche Vorexamen bestand. Das Staatsexamen bestand ich im Winter 1928/29.